AKUTNÍ KARDIOVASKULÁRNÍ

problematika
v

INTENZIVNÍ MEDICÍNĚ

ARK 1.LF UK a TN Praha

AKUTNÍ FORMY ICHS

AKUTNÍ FORMY ICHS

- **Nestabilní angina pectoris**
- **Akutní infarkt myokardu**

ICHS

- nerovnováha mezi metabolickou potřebou myokardu a možnostmi perfuze myokardu

- zvýšené nároky myokardu
- snížená perfuze myokardu
- kombinace zvýšených nároků a snížené perfuze (nejčastěji)

KORONÁRNÍ TEPNY

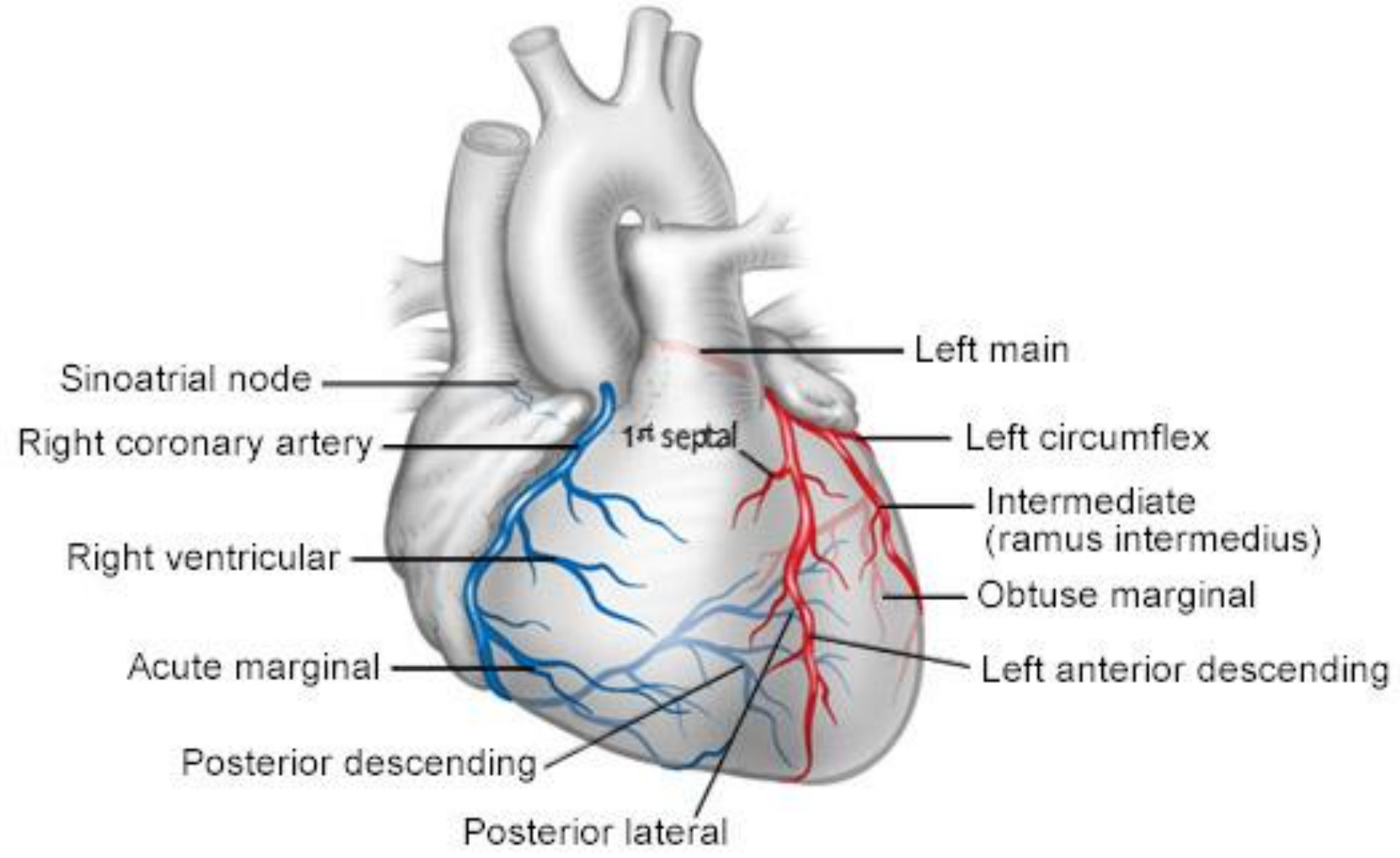

KORONÁRNÍ PRŮTOK

- **perfuzní tlak** - střední hodnota krevního tlaku, diastolický tlak v aortě
- **extravaskulární tlak v myokardu** - v systole klesá koronární průtok vlivem vysokého extravaskulárního tlaku k nule
- **doba trvání diastoly** - tepová frekvence, při tachykardii významně klesá koronární průtok ale zvyšuje se spotřeba O2
- **koronární cévní rezistence** - vliv sympatiku

ICHS

- **kritické snížení průtoku krve koronárním řečištěm – resp. jeho částí**

organický podklad : aterosklerotické postižení, trombus, embolie, disekce

funkční podklad : koronární spasmus

ICHS

- **nejčastější patofyziologický vývoj :**

  ateromatózní plát - ruptura plátu - intrakoronární trombóza - ischémie myokardu (NAP) - nekróza myokardu (AIM) - remodelace komory srdce - porušení funkce srdeční komory

ICHS
akutní infarkt myokardu

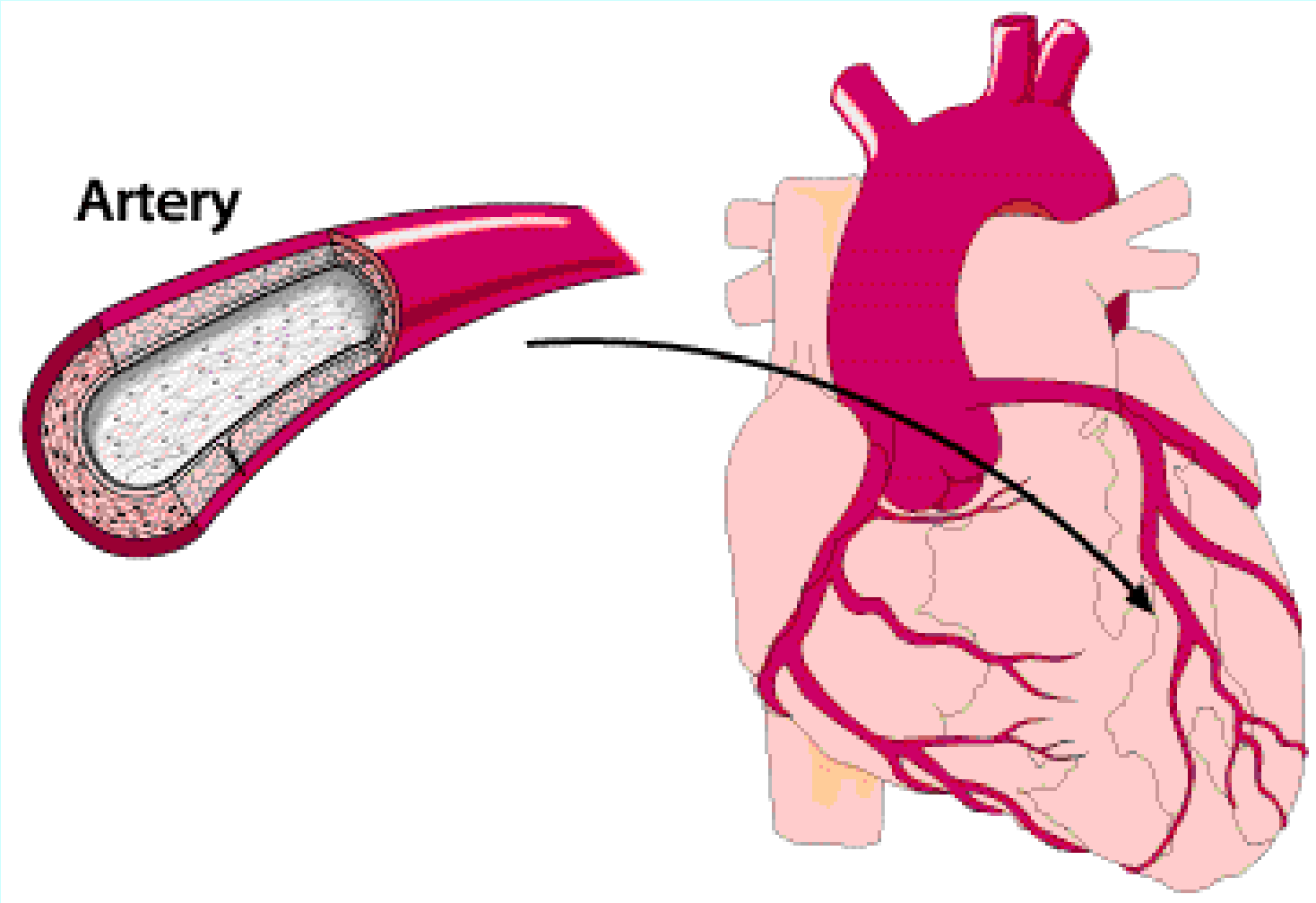

AKUTNÍ INFARKT MYOKARDU

- **ireverzibilní nekrotické postižení srdeční svaloviny způsobené déletrvající ischémií**

- cca 80% akutní uzávěr koronární tepny trombem
- cca 20% déletrvající spasmus zúžené koronární tepny

AKUTNÍ INFARKT MYOKARDU

- transmurální IM - postižení celé stěny od endokardu po epikard
- netransmurální IM - postižení jen subendokardiální oblasti

DIAGNOSTIKA AIM

- **Anamnéza :**

- typická bolest /trvá déle, nitráty minim. efekt/
- dušnost /zn. kardiálního selhávání/
- synkopa /projev arytmie, krátkodobé KT, KF, blokády převodního sy/
- vegetativní příznaky /pocení, nauzea, tachykardie, pocit úzkosti/

DIAGNOSTIKA AIM

- **EKG :**

vývoj a lokalizace ischemických změn

- elevace ST /Pardeeho vlna/, hrotnaté T *minuty*
- elevace ST, negativní T – hodiny *hodiny*
- vývoj kmitu Q /u Q IM/,negataivní T vlna *dny*
- přetrvává kmit Q /u Q IM/, normalizace ST, T vlna negativní, nebo se normalizuje *měsíce*

diagnostika poruch rytmu

EKG DIAGNOSTIKA AIM

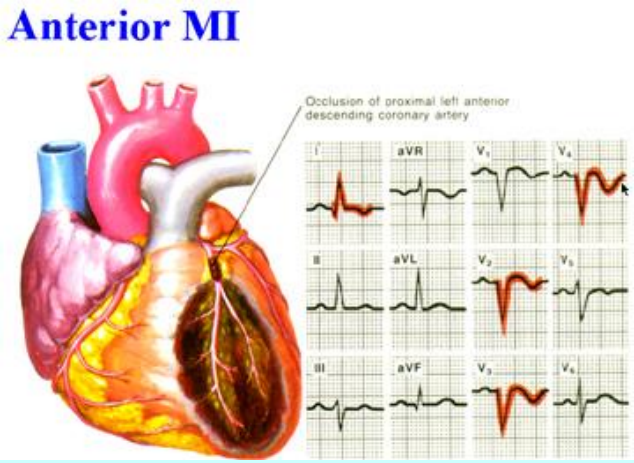

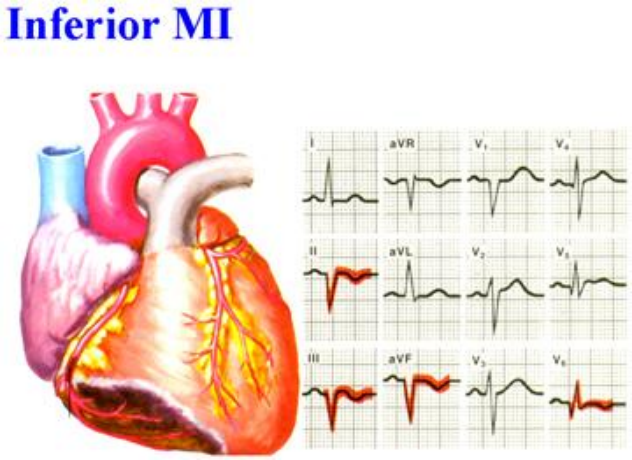

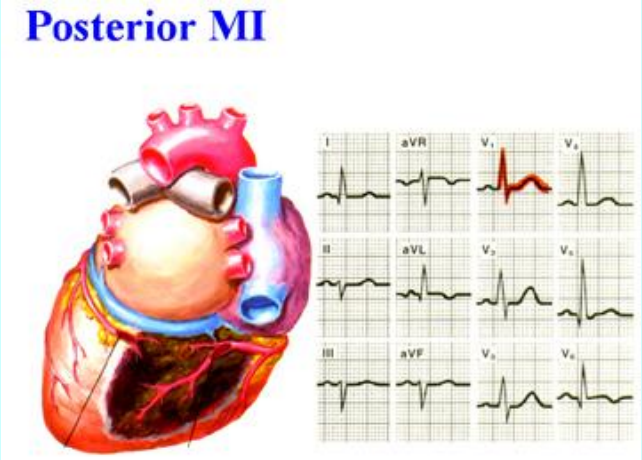

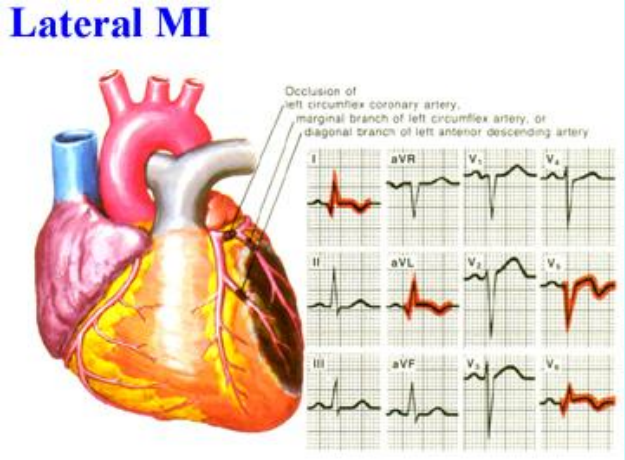

DIAGNOSTIKA AIM

- **Laboratorní nálezy :**

  kardiospecifické enzymy :

  Troponin

  CK – MB

  nespecifické enzymy :

  CK, AST, LD

DIAGNOSTIKA AIM

- **Další pomocná vyšetření :**

  Echokardiografie

  Koronární angiografie

  Scintigrafie myokardu
  Magnetická rezonance

KORONAROGRAFIE

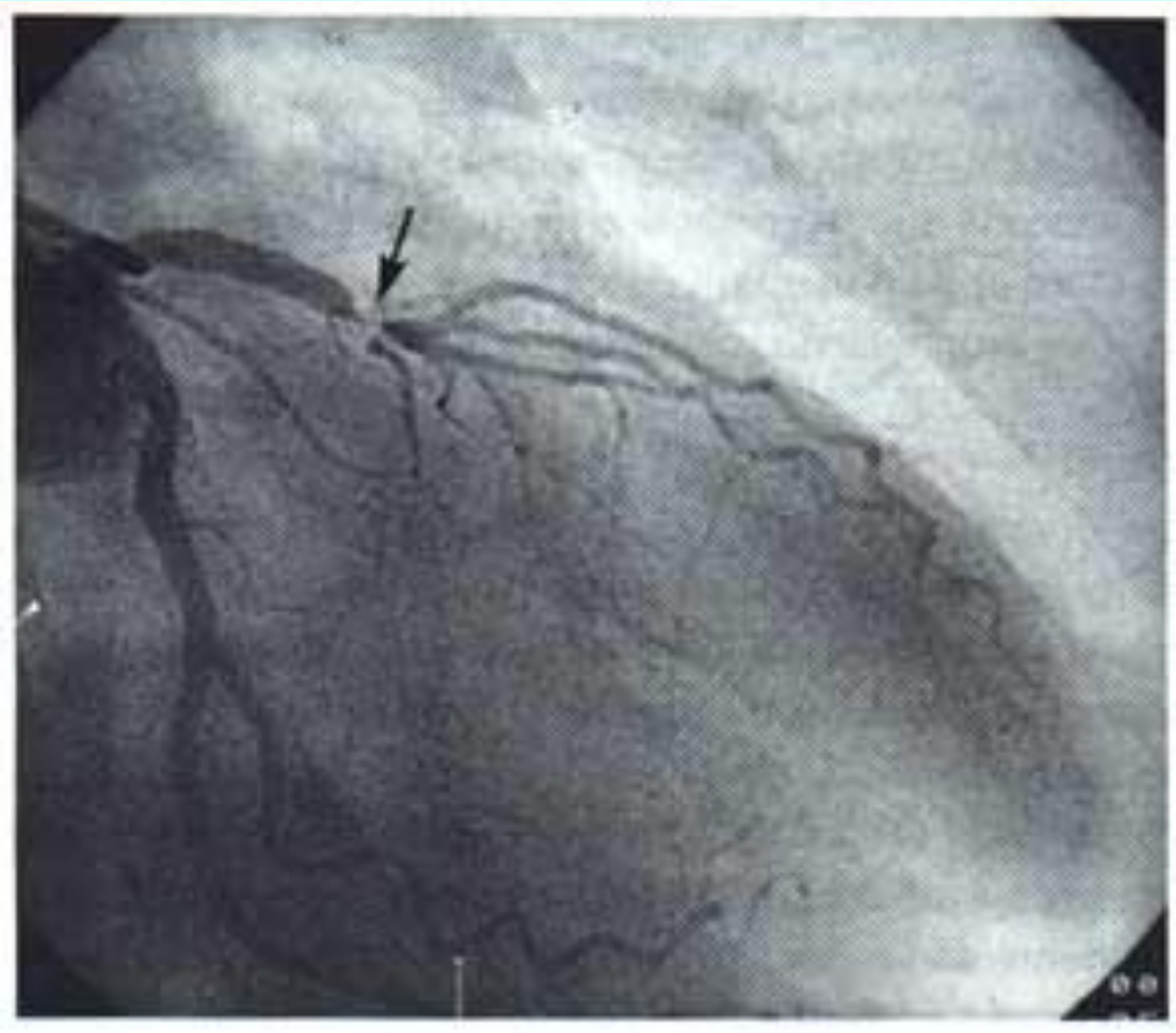

koronarografie – těžká stenóza RIA

DIFERENCIÁLNÍ DIAGNOSTIKA AIM

- nestabilní angina pectoris
- perikarditida
- disekující aneurysam aorty
- plicní embolizace
- pneumothorax
- náhlá příhoda břišní

TERAPIE AIM

- **přednemocniční fáze :**

- zklidnění, vyloučit fyzickou, psychickou námahu
- podávání O2
- analgézie – opioidy /morphin, fentanyl/
- léčba arytmií - bradykardie - atropin
  - tachykardie - betablokátory
- zn. LSI – diuretika, nitráty
- transport na KJ, JIP, ARO

TERAPIE AIM

- **Nemocniční fáze :**
- **hlavní léčebná snaha – co nejdříve otevřít uzavřenou koronární tepnu**

- **nitrožilní / celková/ trombolýza** – do 3-6 hod
  streptokináza, nebo tkáňový aktivátor plazminogenu
  (KI – krvácení, traumatizující KPCR, susp disekce aorty, chirurgický výkon v předchozích 3 měsících, CMP, aktivní VCHGD)

- **PTCA** perkutánní transluminální koronární angioplastika
  katetrizační metoda

PTCA

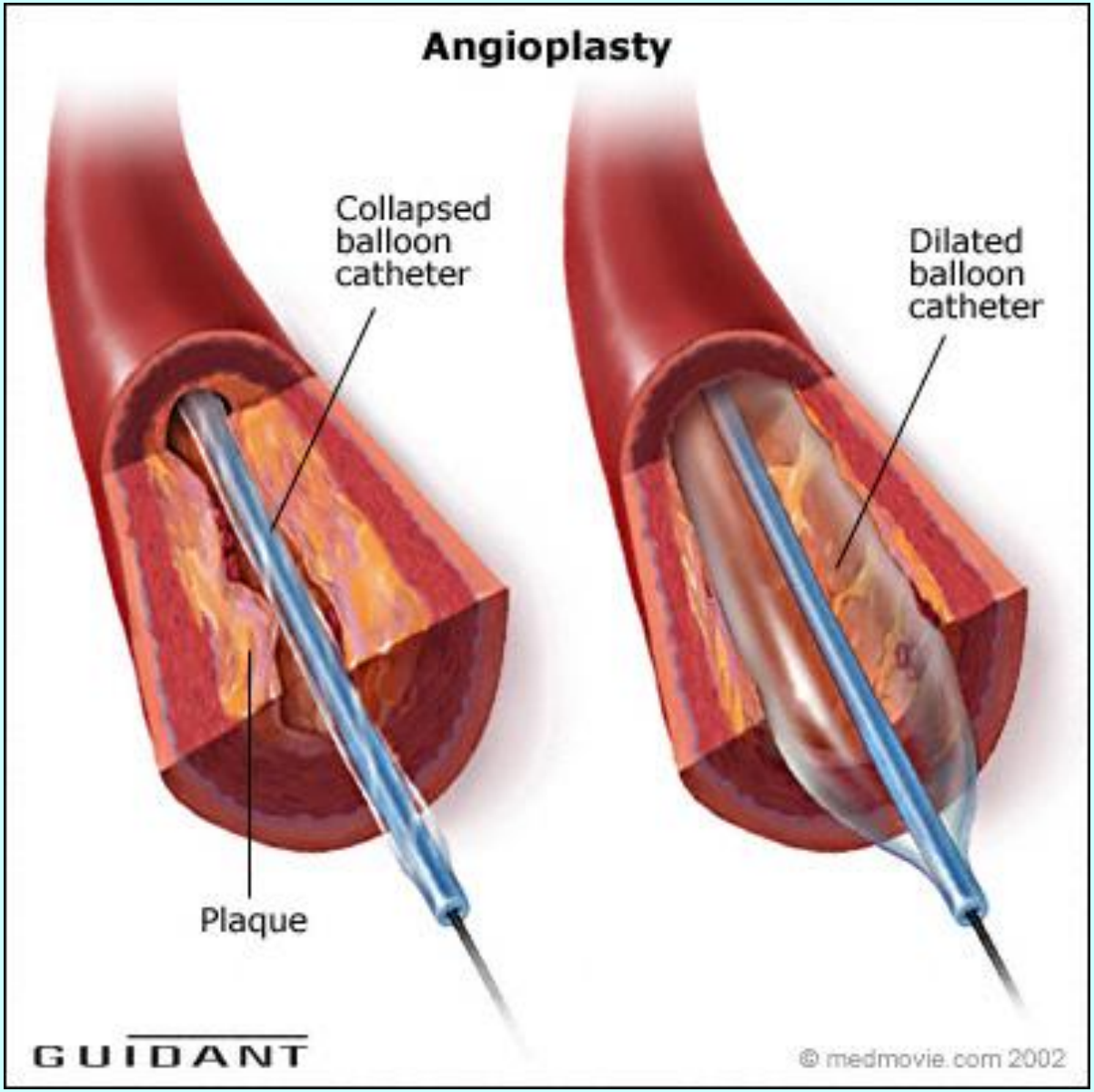
Angioplasty
Collapsed balloon catheter
Dilated balloon catheter
Plaque
GUIDANT
© medmovie.com 2002

PTCA - Stent

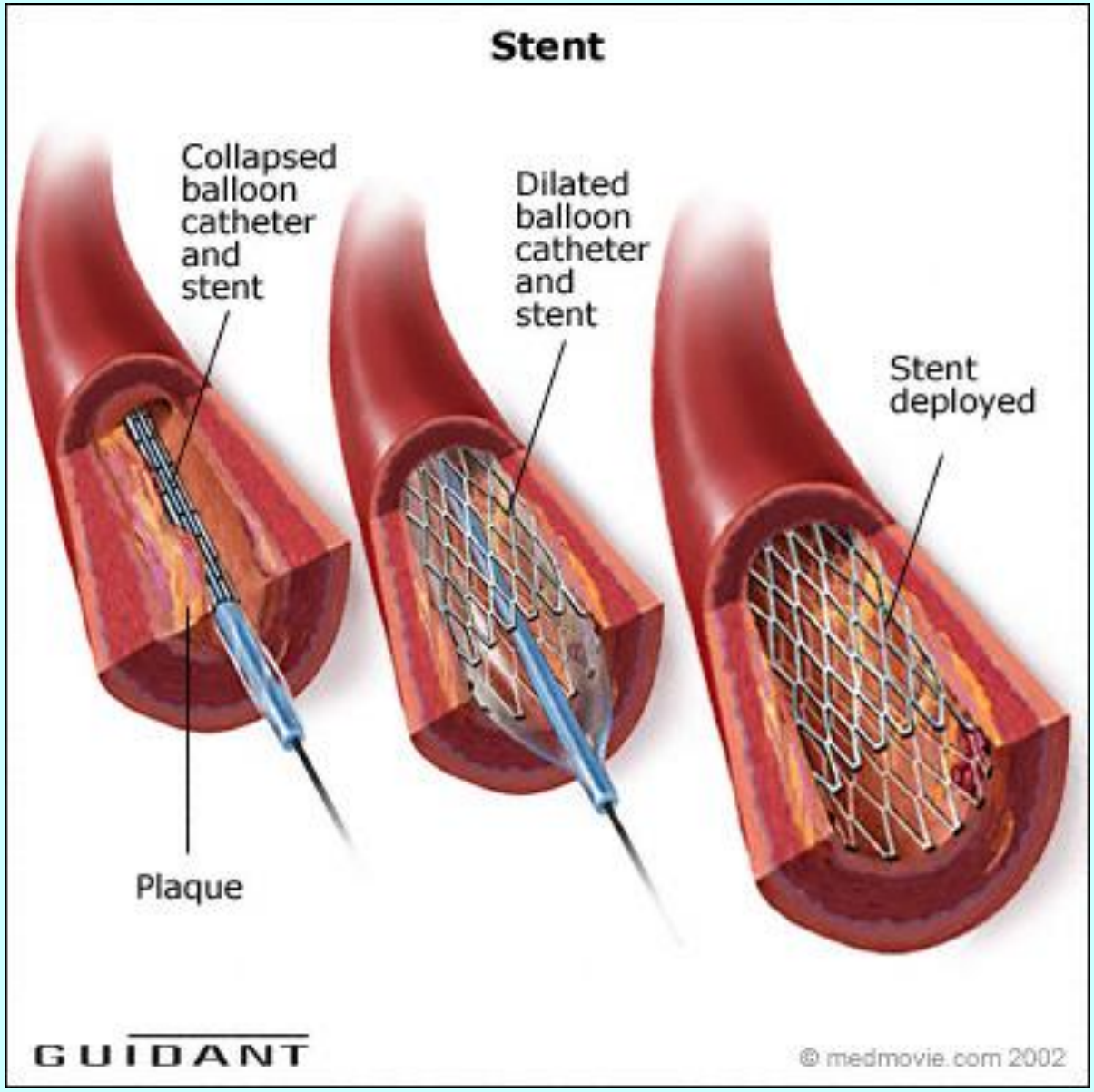
Stent
Collapsed balloon catheter and stent
Dilated balloon catheter and stent
Stent deployed
Plaque
GUIDANT
© medmovie.com 2002

TERAPIE AIM

antikoagulace a antiagregace

betablokátory

nitráty

léčba arytmií – farmakologická,
elektroimpulzoterapie

analgézie

oxygenoterapie

režimová opatření

KOMPLIKACE AIM

akutní levostranné srdeční selhání

- plicní edém
- kardiogenní šok

arytmie

ruptura myokardu

AKUTNÍ INFARKT MYOKARDU

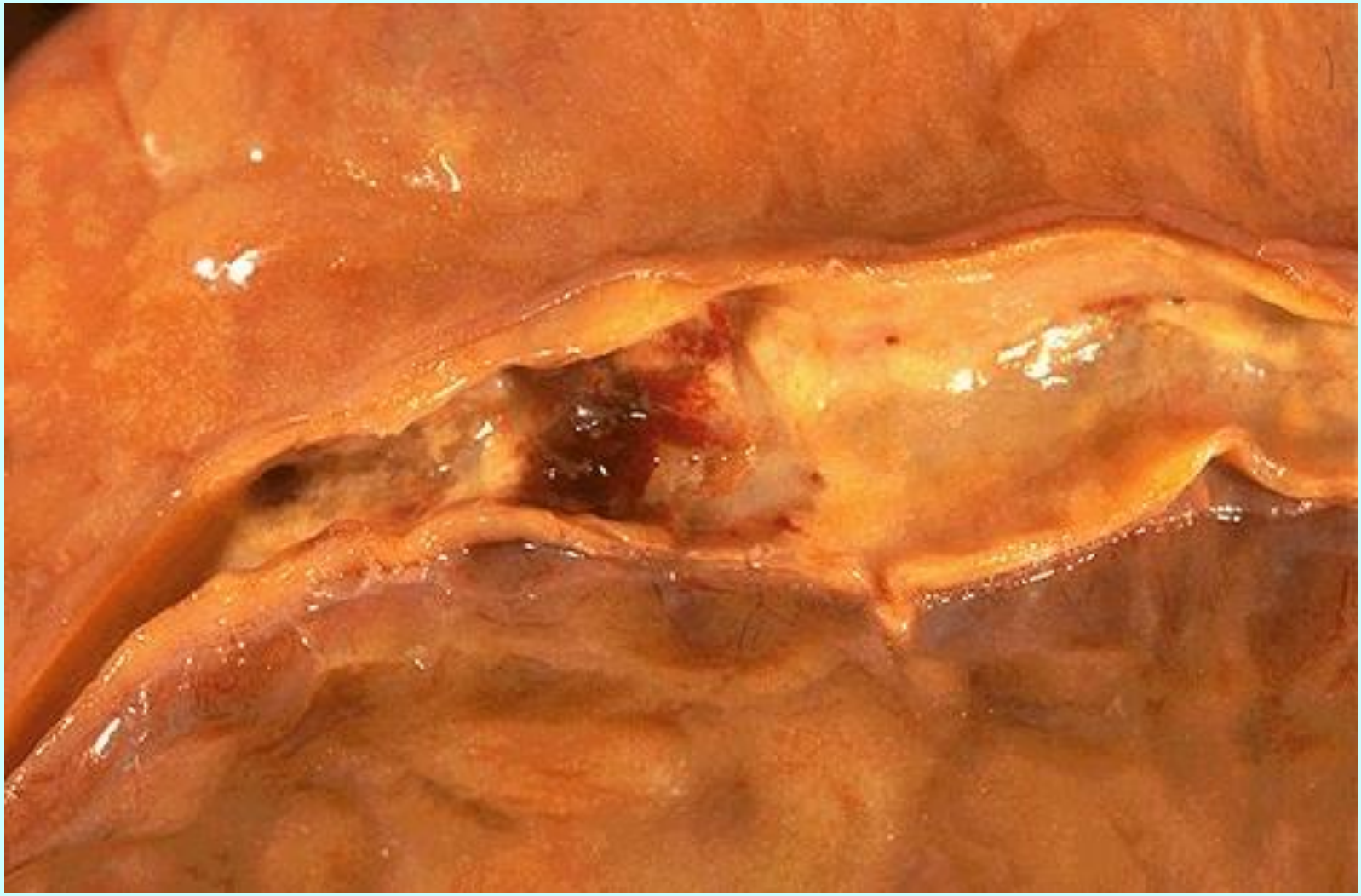

krvácení do plaku v koronární tepně

AKUTNÍ INFARKT MYOKARDU

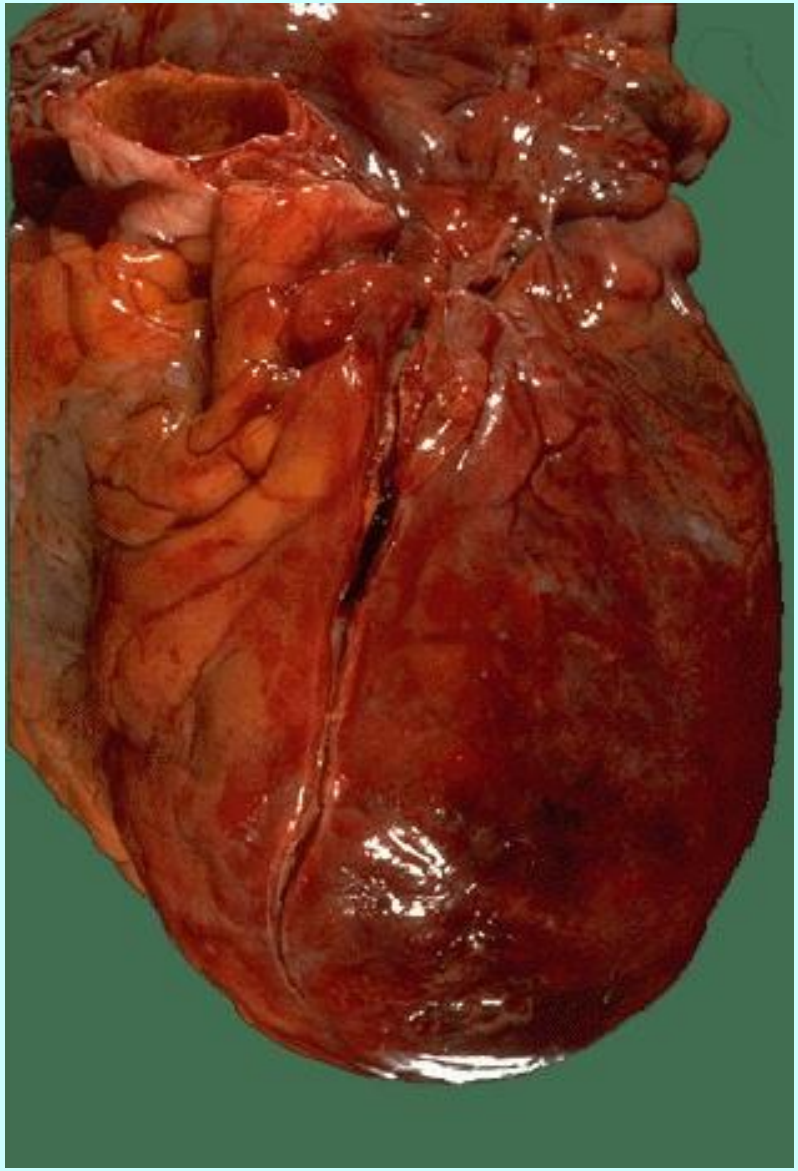

koronární tepna s čerstvým trombem

AKUTNÍ INFARKT MYOKARDU

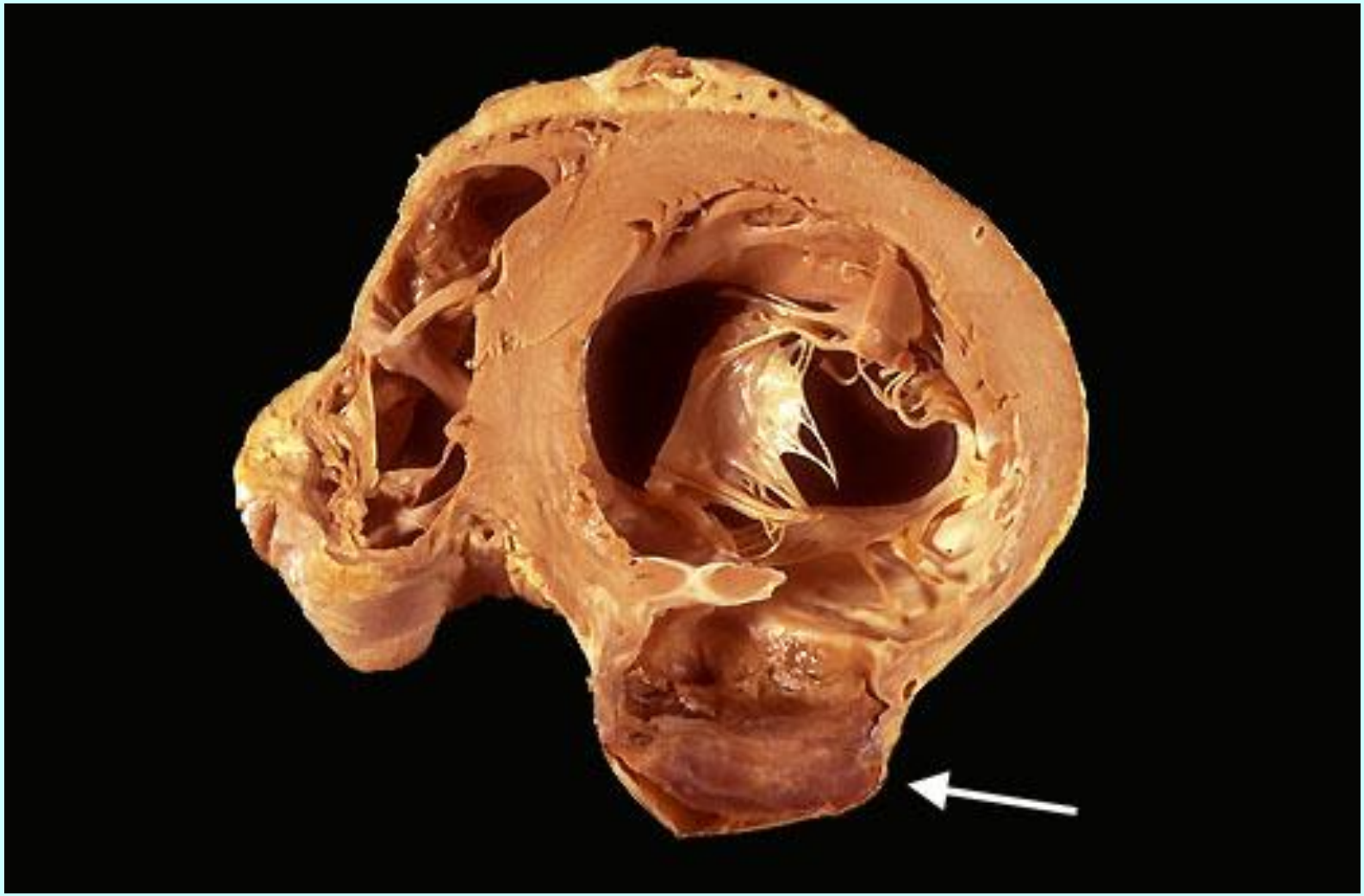

poinfarktové aneurysma LKS s trombem

AKUTNÍ INFARKT MYOKARDU

poinfarktové aneurysma LKS

AKUTNÍ PLICNÍ EMBOLIZACE

AKUTNÍ PLICNÍ EMBOLIZACE

- **obstrukce různě velké části plicních tepen a kapilár vmetkem :**

- **krevní sraženina** *80-90%, akutní flebotrombóza DK*
- **tuková tkáň** *fraktury kostí, ortopedické operace*
- **vzduch** *poranění krku, komplikace CVkanylace*
- **cizí těleso** *kanyly a katetry*

PLICNÍ EMBOLIE

Patofyziologické důsledky PE :

závisí na stupni obstrukce plicního řečiště a případném preexistujícím kardiopulmonálním onemocnění

- **Hemodynamické následky :**

Vzestup plicní cévní rezistence - přetížení pravostranných srdečních oddílů - pravostranné kardiální selhávání

- **Respirační následky :**

Porucha poměru ventilace a perfuze - zvětšení intrapulmonálního mrtvého prostoru - hypoxemie

RIZIKOVÉ FAKTORY PLICNÍ EMBOLIE

- velké chirurgické výkony, břišní a pánevní operace, ortopedické výkony - aktivace prokoagulačních faktorů
- zlomeniny DK a pánve - imobilizace, stáza krve
- srdeční selhávání - obleněný krevní průtok
- sepse - aktivace koagulace
- věk nad 70 let - stáza krve, snížení fibrinolýzy
- CMP - imobilizace
- primární varixy
- těhotenství - komprese žil, zvýšená estrogenová aktivita
- léky - diuretika, kortikosteroidy, perorální kontraceptiva
- vrozené poruchy hemokoagulace - deficit AT III, proteinu C, S

DIAGNOSTIKA PLICNÍ EMBOLIZACE

- **Anamnéza :**

- výskyt rizikových faktorů
- náhle vzniklá dušnost
- bolest za hrudní kostí
- kašel, event. s hemoptýzou
- synkopa

DIAGNOSTIKA PLICNÍ EMBOLIZACE

- **Klinické příznaky :**

- tachykardie
- cyanóza
- tachypnoe
- zvýšená náplň krčních žil
- hypotenze, šokový stav
- akcentovaná II. ozva nad plicnicí
- protodiastolický cval
- pleurální třecí šelest

DIAGNOSTIKA PLICNÍ EMBOLIZACE

- **EKG známky PE :** přítmony asi ve 30 % případů

- P pulmonale
- deviace srdeční osy doprava
- blok pravého Tawarova raménka
- negativní T V1-4
- S I, Q III, negativní T III
- poruchy rytmu - sinusová tachykardie, fibrilace síní, extrasystoly, AV blokády

DIAGNOSTIKA PLICNÍ EMBOLIZACE

- **RTG plic a srdce :** více než 50% fyziologický nález

- trojúhelníkovité zastření části plicního parenchymu
- prořídnutí plicní kresby
- pleurální tekutina, ploténkové atelektázy
- dilatace pravého srdce
- elevace bránice

DIAGNOSTIKA PLICNÍ EMBOLIZACE

- **Laboratorní nálezy :**

- pozitivní (zvýšené) D dimery
- snížení PaO_2 i $PaCO_2$ (hypokapnie jako důsledek hyperventilace)
- snížení SaO_2

DIAGNOSTIKA PLICNÍ EMBOLIZACE

- **Echokardiografie :**

- známky plicní hypertenze
- dilatace plicnice
- dilateace pravé komory
- paradoxní pohyb mezikomorové přepážky

- duplexní sono žil DK

DIAGNOSTIKA PLICNÍ EMBOLIZACE

- **pravostranná srdeční katetrizace**

  zn. plicní hypertenze PAP nad 30/15 torrů

  prekapilární plicní hypertenze – diastolický tlak v plicnicí vyšší o 8-10 torrů než PCWP

- **plicní angiografie**
- **CT angio plic**

  umožňují přesnou lokalizaci trombu a posouzení rozsahu postižení cév

- **ventilačně perfuzní scan** u hospitalizovaných na JIP většinou nelze provést

CT PLICNÍ EMBOLIE

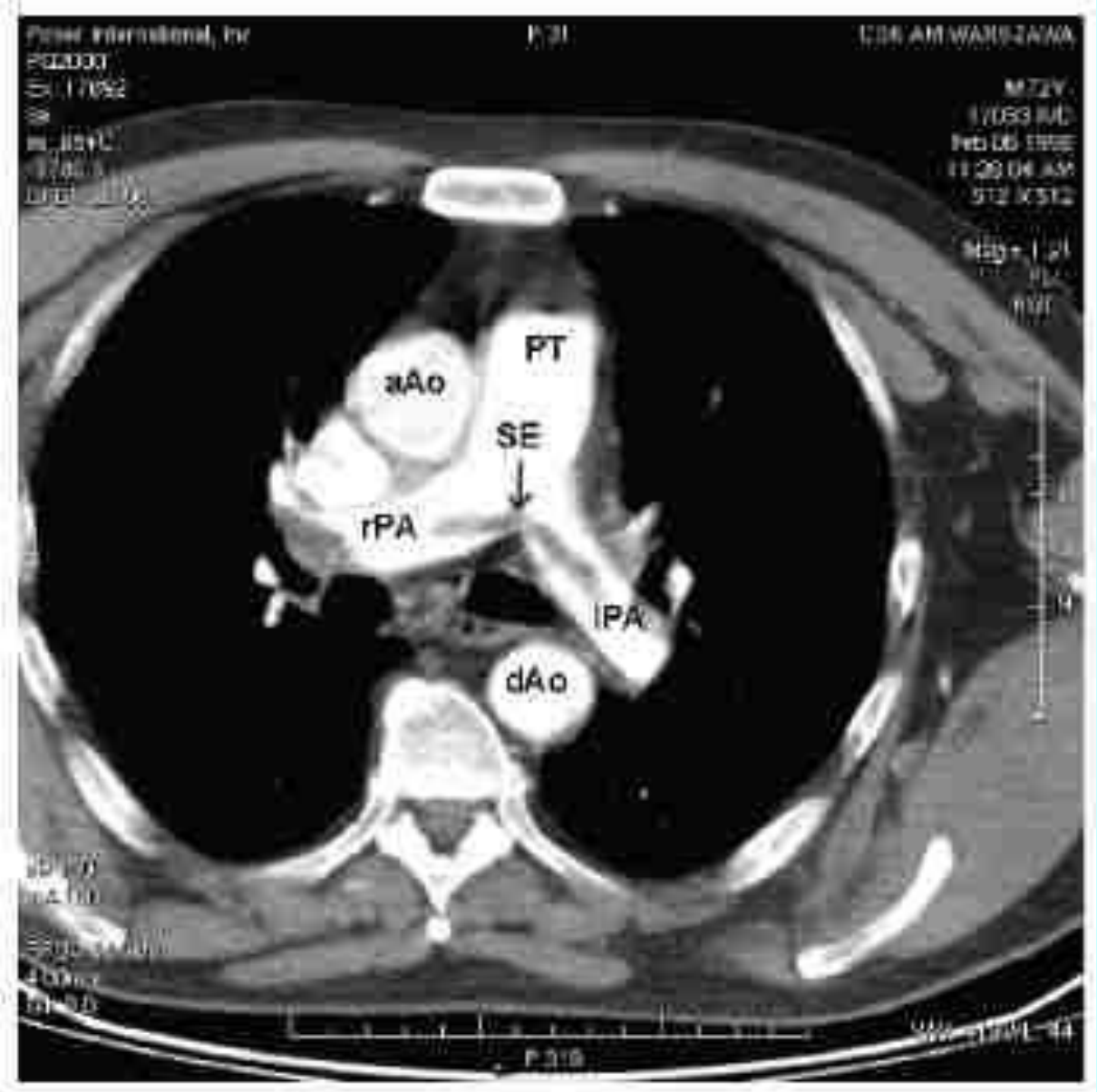

aAo – asc. Aorta

dAo – desc. Aorta

PT – truncus plicnice

rPA – pravá plicní tepna

lPa – levá plicní tepna

SE- sedlovitý embolus

DIFERENCIÁLNÍ DIAGNÓZA PE

- akutní infarkt myokardu (EKG , kardioenzymy)
- akutní astma bronchiale (spastické fenomeny, anamnéza)
- dekompenzované chronické cor pulmonale (anamnéza, vzestup PaCO2)
- pneumonie (rtg, zánětlivé markery)
- levostranné srdeční selhání (pravostranná katetrizace)

TERAPIE PLICNÍ EMBOLIE

antikoagulace - Heparin bolus 10-15 tis j, následně 750 - 1500j i.v./hod

- LMWH - terapeutické dávky

aPTT 2-3x vyšší než norma, následně Warfarinizace

trombolytická léčba - u masivní PE se šokovým stavem, neragující na terapii heparinem, deficit AT III, proteinu C,S

TERAPIE PLICNÍ EMBOLIE

- **Podpůrná terapie :**

- oxygenoterapie, případně ventilační podpora – UPV

- inotropní podpora při symptomatické hypotenzi nebo šokovém stavu

TERAPIE PLICNÍ EMBOLIE

Chirurgické postupy :

embolektomie - vysoká mortalita

výkony na dolní duté žíle – prevence dalších embolizací

Intervenční radiologické postupy :

zavedení cava filtru

odstranění embolu – především při embolizaci cizích těles

CAVA FILTR

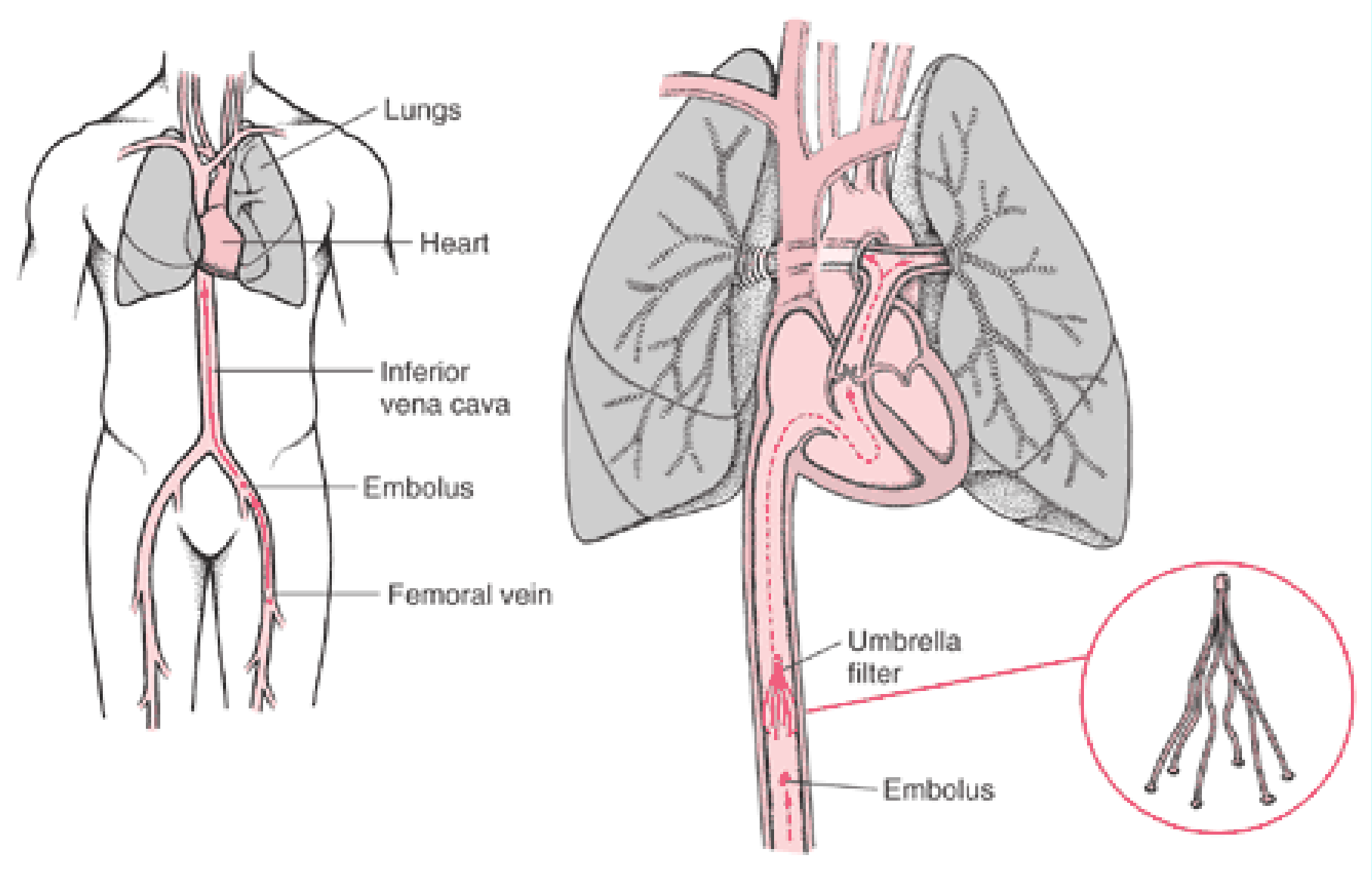
Lungs
Heart
Inferior
vena cava
Embolus
Femoral vein
Umbrella
filter
Embolus

PLICNÍ EMBOLIE

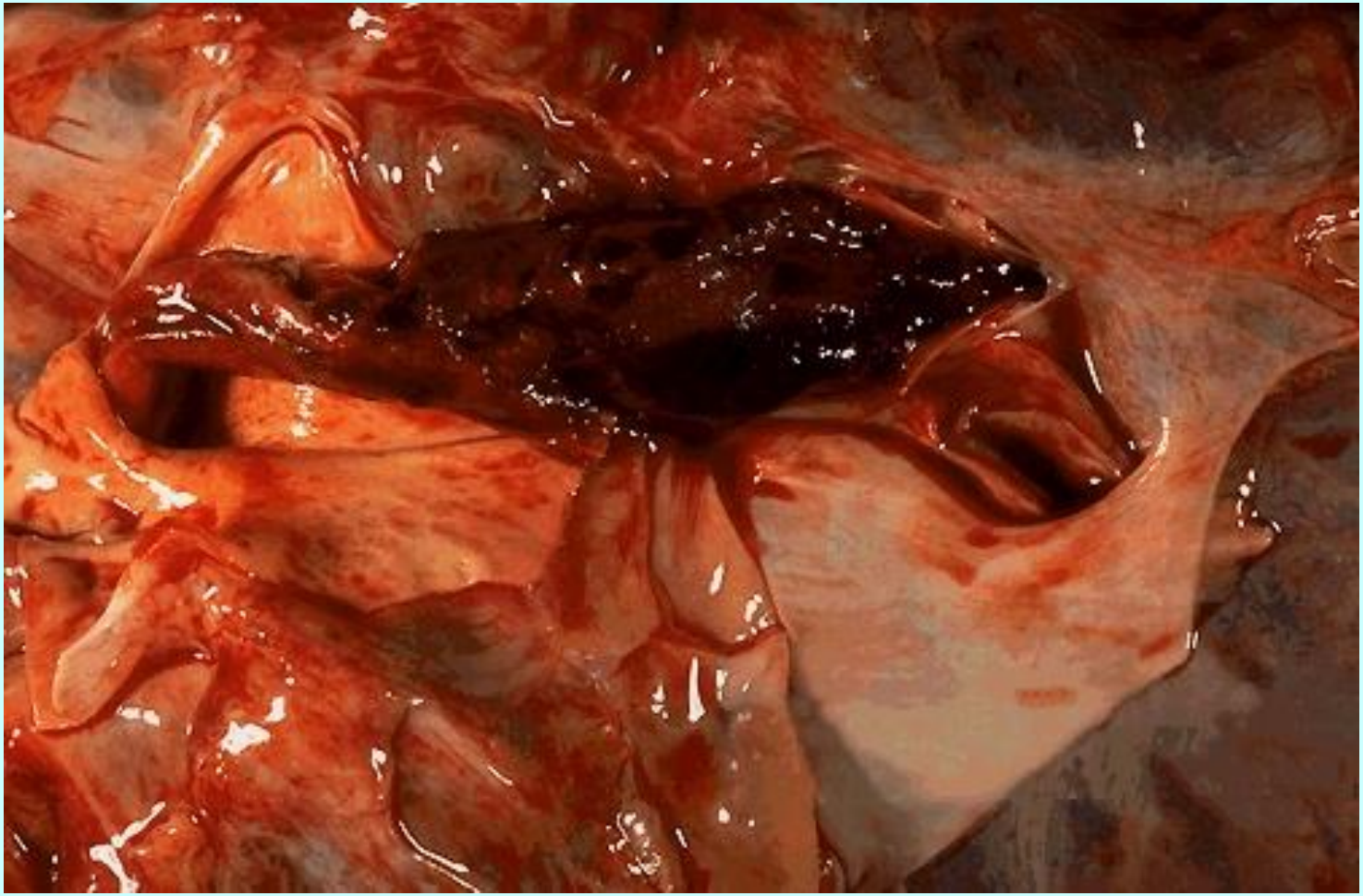

embolus – krevní sraženina – zasahující do levé i pravé plicní teplny

SRDEČNÍ TAMPONÁDA

SRDEČNÍ TAMPONÁDA

- **syndrom stísnění srdce**

  zvýšení intraperikardiálního tlaku >> srdeční komory se nemohou v diastole potřebně rozšířit >> klesá jejich výkonnost >> oběhové selhání

SRDEČNÍ TAMPONÁDA

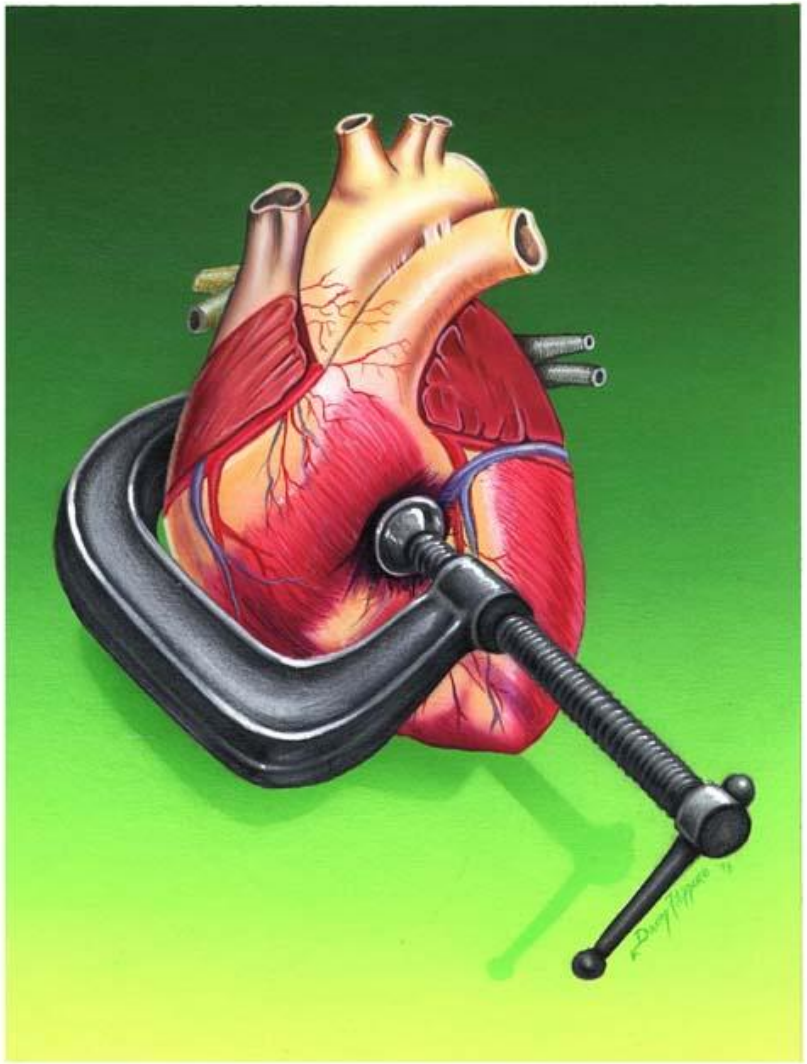

SRDEČNÍ TAMPONÁDA

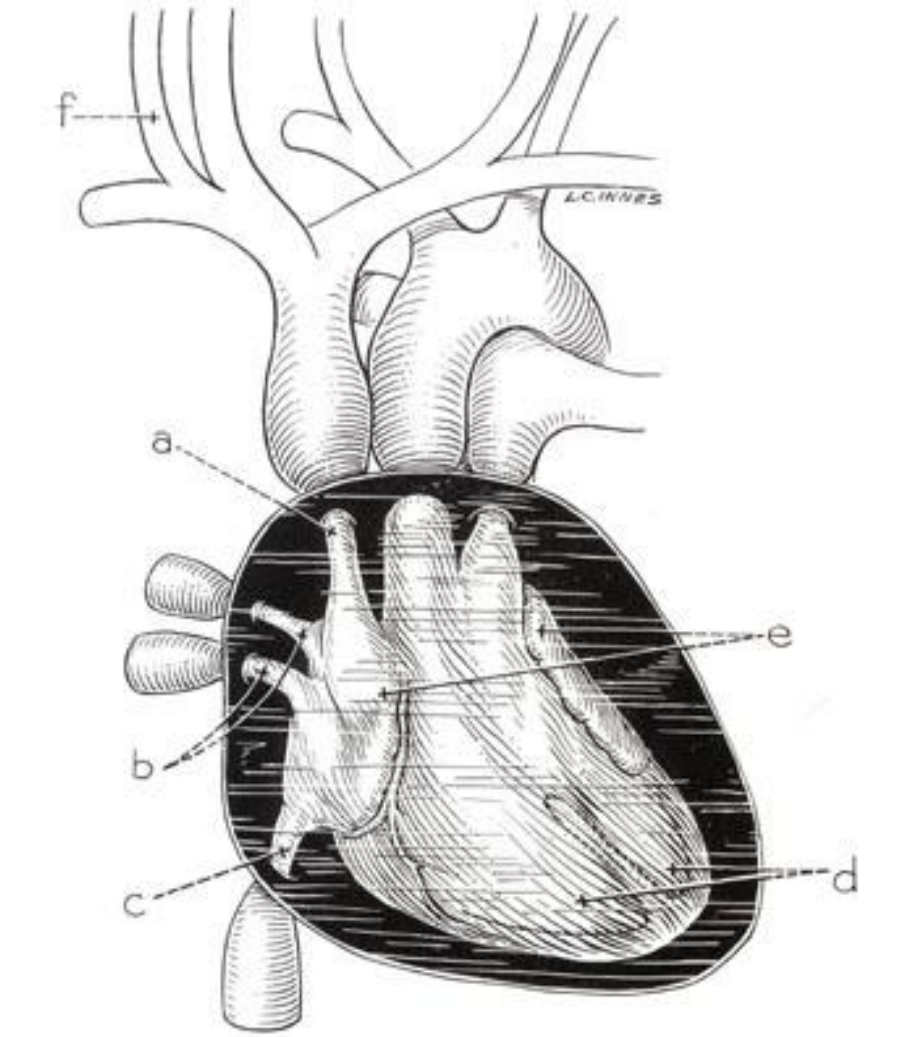

FIGURE 18.—Schematic showing of pathologic physiology of acute pericardial tamponade: Collapse of superior vena cava (a), collapse of pulmonary veins (b), collapse of inferior vena cava (c), impairment of diastolic filling of left and right ventricles (d), impairment of diastolic filling of stria (e), and increase of pressure in jugular vein (f). With these findings, the heart is silent and the pulse pressure decreased.

vyplnění perikardu tekutinou – různého původu

útlak cévních struktur vstupujících a vystupujích ze srdce resp. perikardu

útlak srdečních komor i síní – především pravostranné – nízkotlaké oddíly

snížené plnění srdce i systolická funkce

snížený srdeční výdej

pokles TK, vzestup CVP

šokový stav – obstruktivní šok

SRDEČNÍ TAMPONÁDA

- **klinické příznaky :**

- pokles krevního tlaku, snížená tlaková amplituda
- vzestup CVP, zvýšená náplň krčních žil
- tachykardie
- pulsus paradoxus – v inspiriu pokles TK
- tiché až neslyšné srdeční ozvy

Beckova trias – zvýšený CVP, hypotenze, tlumené srdeční ozvy

Kussmaulovo znamení - rozšíření krčních žil v inspiriu

Pulsus paradoxus – pokles TK v inspiriu o více než 10 torrů

SRDEČNÍ TAMPONÁDA

- **příčiny :**

- exudativní perikarditis
- penetrující poranění srdce
- iatrogenní poškození – při kateterizaci
- srdeční nádory – primární i sekundární
- ruptura aorty - traumatická
- ruptura aneurysmatu vzestupné aorty
- uremická perikarditis s výpotkem
- krvácení po kardiochirurgické operaci

SRDEČNÍ TAMPONÁDA

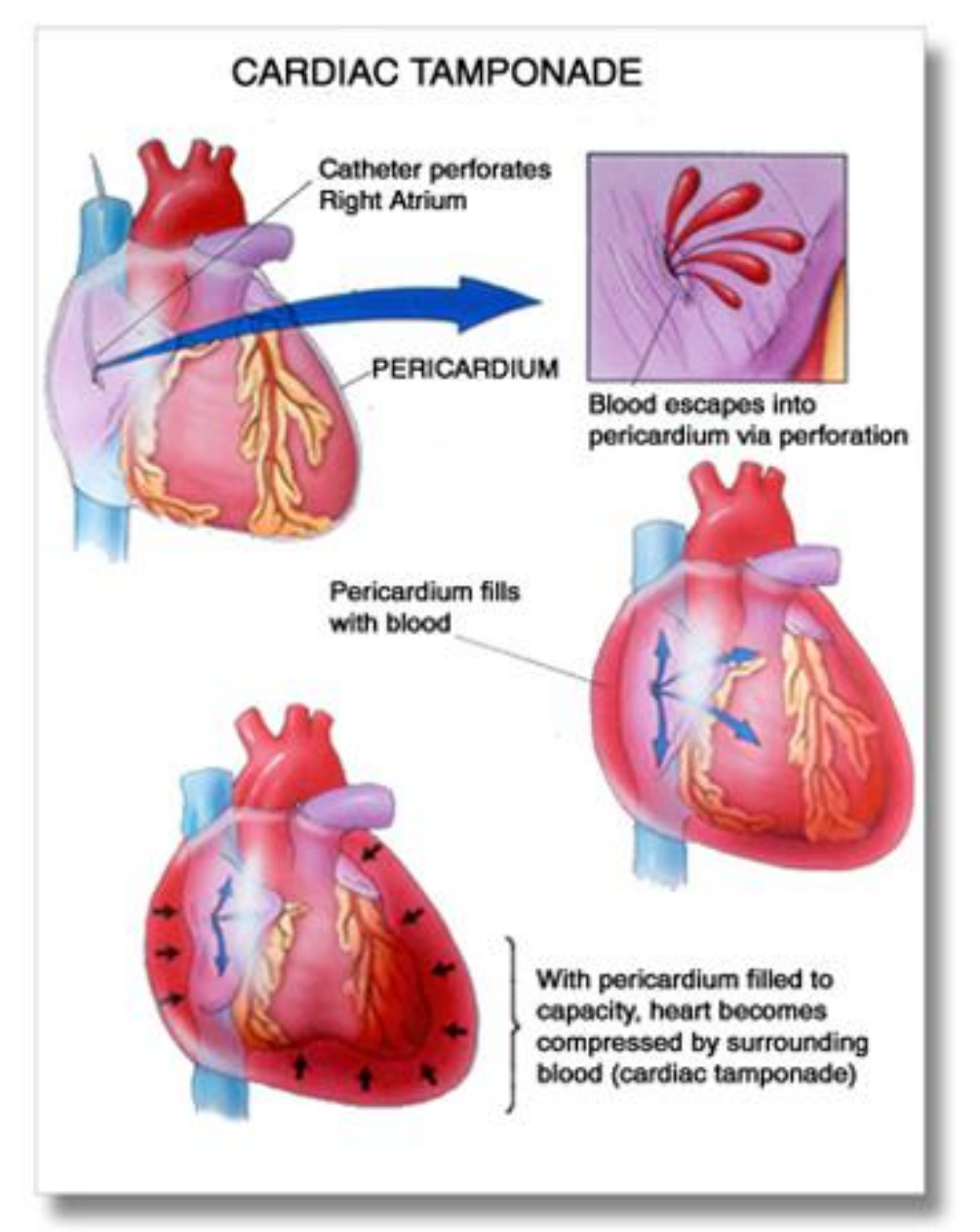

srdeční tamponáda jako následek poranění při katetrizaci

SRDEČNÍ TAMPONÁDA

- **Diagnostika :**

- klinické příznaky
- EKG zn. nespecifické /snížení voltáže/
- rtg S+P - rozšíření srdečního stínu /nespolehlivé/

ECHOkardiografie - suverénní dg. metoda

SRDEČNÍ TAMPONÁDA - ECHO

perikardiální výpotek

útlak především pravostranných struktur

obraz tančícího srdce

SRDEČNÍ TAMPONÁDA

- **terapie :**

evakuace výpotku z perikardiální dutiny
- perikardiocentéza
- operační řešení

léčba příčiny vzniku výpotku – poranění, krvácení, zánětu

PERIKARDIOCENTÉZA

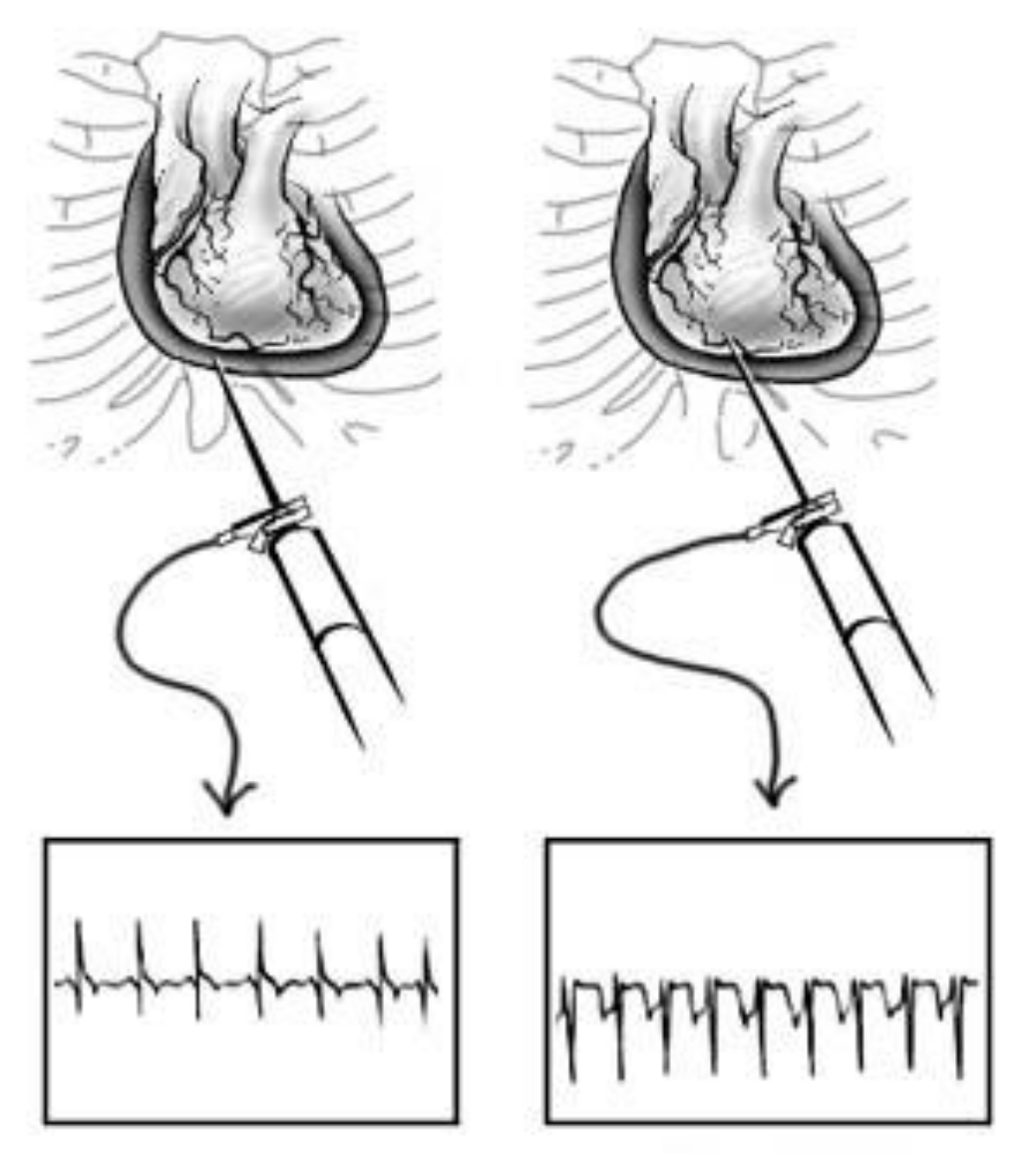

subxyphoidální přístup

punkční jehla připojena k EKG monitoru

negativní změna QRS komplexu znamená kontakt s epikardem

HYPERTENZNÍ KRIZE

HYPERTENZNÍ KRIZE

- **náhlý vzestup krevního tlaku**

- **orgánové komplikace**

- nejsou přesně stanoveny hranice TK
- obvykle se udává 120-140 torrů diastolický TK

HYPERTENZNÍ KRIZE

- **příčiny :**

- vysazení antihypertenziv /nejčastěji/
- feochromocytom
- interakce léků a potravin /iMAO/
- návyk na sympatomimetické látky /kokain/
- eklamspie

HYPERTENZNÍ KRIZE

- **klinické příznaky :**

- **zvýšené hodnoty diastolického TK**
- **nález na očním pozadí** *hemorhagie, exudativní změny, edém papily*
- **neurologické příznaky** *hypertenzní encefalopatie, bolesti hlavy, poruchy vidění, porucha vědomí – neklid somnolence až sopor*
- **kardiologické příznaky** *rozšíření srdečního stínu, srdeční selhání*
- **renální** *oligurie*
- **gastrointestinální** *nauzea, zvracení*

HYPERTENZNÍ KRIZE

- **rizika :**

- vznik interacerebrálního, subarachnoidálního krvácení, CMP
- levostranné srdeční selhání, plicní edém
- AIM
- aortální disekce

HYPERTENZNÍ KRIZE

- **diferenciální diagnóza :**

- akutní levostranné srdeční selhání
- hypervolémie, renální selhání
- CMP
- subarachnoidální krvácení
- mozkový nádor
- požití exitačních drog
- st.p. epilepticém záchvatu

HYPERTENZNÍ KRIZE

- **terapie :** léky aplikovat i.v.

- nitráty /izosorbit dinitrát, NTG - vasodilatans/
- nitroprusid /vasodilatans/
- dihydralazin /nepresol - vasodilatans/
- fentolamin /regitin - alfa-lytikum/
- urapidil /ebrantil - alfa, beta-lytikum/
- captopril /tensiomin - ACEi/
- labetalol /trandate – betablokátor/
- furosemid /diuretikum/

PORANĚNÍ SRDCE A VELKÝCH CÉV

PORANĚNÍ SRDCE A VELKÝCH CÉV

- často součástí polytraumatu, nebo poranění hrudníku
- těžká poranění srdce a velkých cév bývají příčinou úmrtí bezprostředně po úrazu

POLYTRAUMA

- **Priority počáteční fáze zajištění nemocného :**

- zajištění průchodnosti dýchacích cest
- zajištění adekvátní ventilace a oxygenace
- zajištění krevního oběhu – vstupy do krevního řečiště, objemová a farmakologická resuscitace oběhu
- stavění významného krvácení – neodkladné chir. výkony
- diagnostika a řešení rozsahu dutinových poranění, poranění CNS, fraktur vyžadujících neodkladné řešení

PORANĚNÍ SRDCE A VELKÝCH CÉV

- Penetrující poranění srdce
- Kontuze srdce
- Ruptura aorty
- Poranění dalších velkých cév

PENETRUJÍCÍ PORANĚNÍ SRDCE

- **ruptura srdce s hemoperikardem, hemomediastinem, hemothoraxem**

- masivní krvácení vyžadující urgentní ošetření bez kterého je resuscitace oběhu nemožná
- možný vznik tamponády srdeční – tamponáda viz výše – možný vznik tamponády i u tupých poranění srdce
- často fatální následky

KONTUZE MYOKARDU

- následek deceleračního traumatu či přímé komprese
- EKG – poruchy rytmu, i život ohrožující arytmie - brady i tachyarytmie
- porucha funkce myokardu – až charakteru kardiogenního šoku
- možný vznik časné i odložené ruptury srdeční
- pozitivní kardiospecifické enzymy

KONTUZE MYOKARDU

- **terapie :**

- klid na lůžku
- monitorování oběhu
- léčba případných komplikací – arytmií, kardiálního selhávání

RUPTURA AORTY

- nejčastější příčina smrti při autonehodách nebo pádech z velké výšky – decelerační mechanismus
- 90% umrtí na místě nehody
- bezprostřední přežití záleží na intaktnosti adventicie aorty (jen částečná ruptura intimy a medie)
- nejčastější místa ruptury – pod odstupem a.subclavia l.sin, těsně nad Ao chlopní

RUPTURA AORTY

decelerační mechanismus ruptury aorty

RUPTURA AORTY

- **Diagnostika :**

- mechanismus úrazu
- celkový těžký stav nemocného, zn. hemorhagického šoku, hypotenze
- nehmatné pulzace v tříslech, hmatné na HKK
- rtg obraz rozšířeného mediastina
- při suspekci na rupturu aorty provést potvrzující vyšetření :

  angiografie, CT, MR, TEE – dle dostupnosti

RUPTURA AORTY

rozšíření mediastina při traumatické ruptuře aorty

RUPTURA AORTY

- **Terapie :**

- chirurgická - na kardiochirurgickém pracovišti
- stabilizace oběhu volumoterapií, příp. krevními převody
- udržovat systolický TK pod 100torr - v příp. nutnosti s použitím hypotenziv např. nitroprusidem v kont. infuzi

DISEKUJÍCÍ ANEURYSMA AORTY

- Disekce – stav kdy v důsledku intramurálního pronikání krve dojde k rozštěpení aortální stěny
- vzniká tunel pronikající intimou a médií tepny
- odchlípená část intimy zužuje či obturuje odstupy aortálních větví – rozvoj ischemie postižených orgánů

DISEKUJÍCÍ ANEURYSMA AORTY

- **Příčiny :**

- aterosklerotické postižení aorty
- hypertenze
- úraz
- idiopatická cystická medionekróza
- Marfanův syndrom
- iatrogenní

DISEKUJÍCÍ ANEURYSMA AORTY

- **Klinické příznaky :**

- bolest - náhlá, prudká až šokující, na hrudníku
- šelest nad aortou – při postižení vzestupné aorty
- vymizení pulzací na HKK či DKK – často asymetrické
- příznaky ischemie postižených orgánů nebo končetin – anurie, břišní anginózní bolesti
- disekce se může šířit i na koronární tepny, nebo tepny zásobující CNS

DISEKUJÍCÍ ANEURYSMA AORTY

- **Diagnostika :**

- příznaky
- rtg S+P rozšíření stínu horního mediastina
- **ECHOkardiografie TEE** – suverénní dg. metoda
- příp. anigografie, CT, MR

DISEKUJÍCÍ ANEURYSMA AORTY

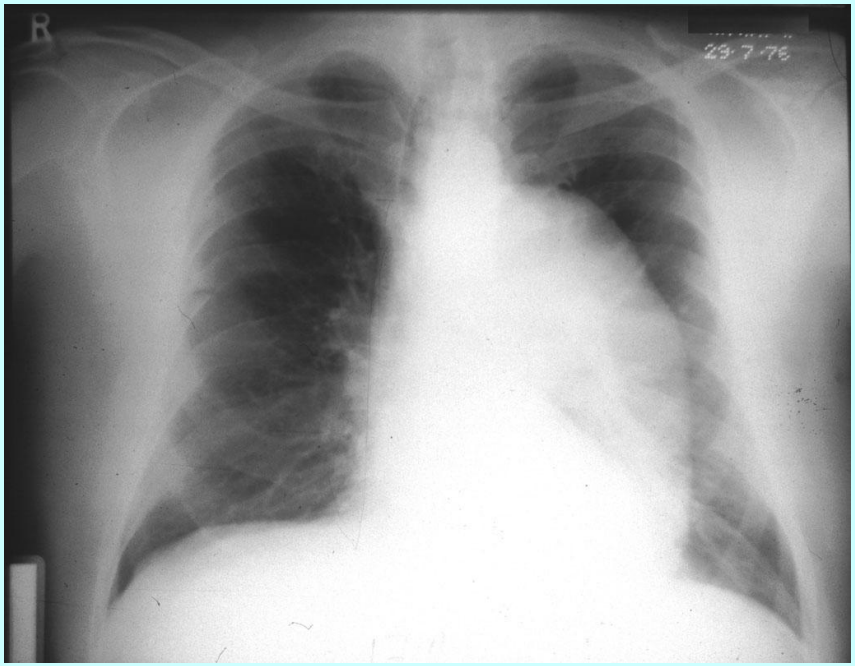

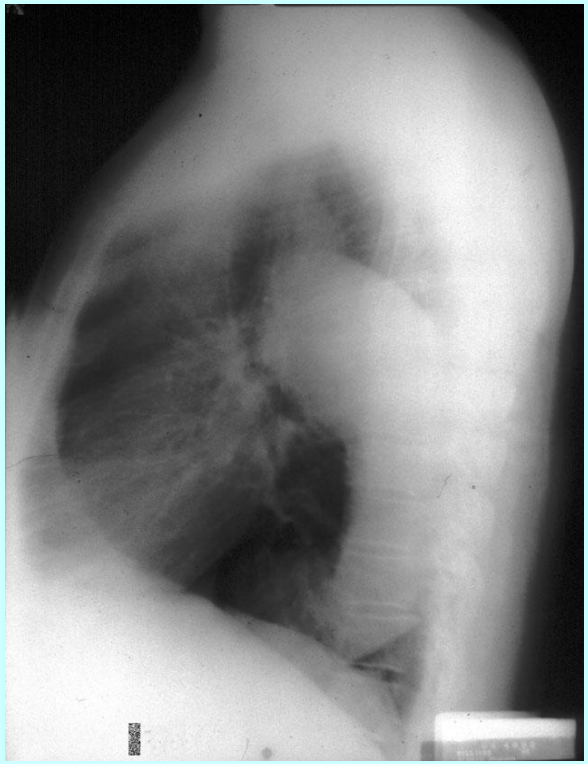

rtg obraz akutního disekujícího aneurysmatu aorty

DISEKUJÍCÍ ANEURYSMA AORTY

- **Stanfordská klasifikace :**

typ A - disekce začíná na ascendentní aortě - s případným postupem na další úseky

typ B – disekce začíná pod odstupem levé podklíčkové tepny

DISEKUJÍCÍ ANEURYSMA AORTY

- **terapie :**

typ A - chirurgická vysoce náročný kardiochirurgický výkon, hluboká hypotermie, vysoká mortalita

typ B - konzervativní postup snížení systémového TK systol TK kolem 100torr – tak aby diuréza neklesala pod 30ml/hod

- intervenční radiologie vytvoření reentry - obnovení peruze ischemických orgánů

DISEKUJÍCÍ ANEURYSMA AORTY

AKUTNÍ ŽILNÍ TROMBÓZA

AKUTNÍ ŽILNÍ TROMBÓZA

- vznik trombu v hlubokých žilách
- její nejzávažnější komplikací je plicní embolie

AKUTNÍ ŽILNÍ TROMBÓZA

- **patogeneze :**

  uplatňuje se více faktorů

- hyperkoagulace
- poškození cévní stěny
- zpomalení krevního proudu
- porucha fibrinolýzy
- změna reologických vlastností krve
- porucha funkce - aktivace destiček

AKUTNÍ ŽILNÍ TROMBÓZA

- **rizikové faktory :**

trombóza v anamnéze

chirurgické výkony

imobilita

úrazy – především DKK

malignita

varixy

srdeční selhávání

těhotenství

antikoncepce

polycytémie

věk nad 40 let

AKUTNÍ ŽILNÍ TROMBÓZA

- **lokalizace :**

nejčastěji - žíly DKK a žíly pánevního řečiště

v.cava inf. - narůstání trombózy z iliacké žíly, příp. komprese v.cava tumorem

v.cava sup. – nejčastější příčina prorůstající tumor zánět mediastina

v.subclavia – komplikace kanylace

AKUTNÍ ŽILNÍ TROMBÓZA

- **klinické příznaky :**

otok

bolestivost končetiny – zn. zánětlivé reakce

cyanóza

zvýšený žilní tlak

kolaterální oběh

AKUTNÍ ŽILNÍ TROMBÓZA

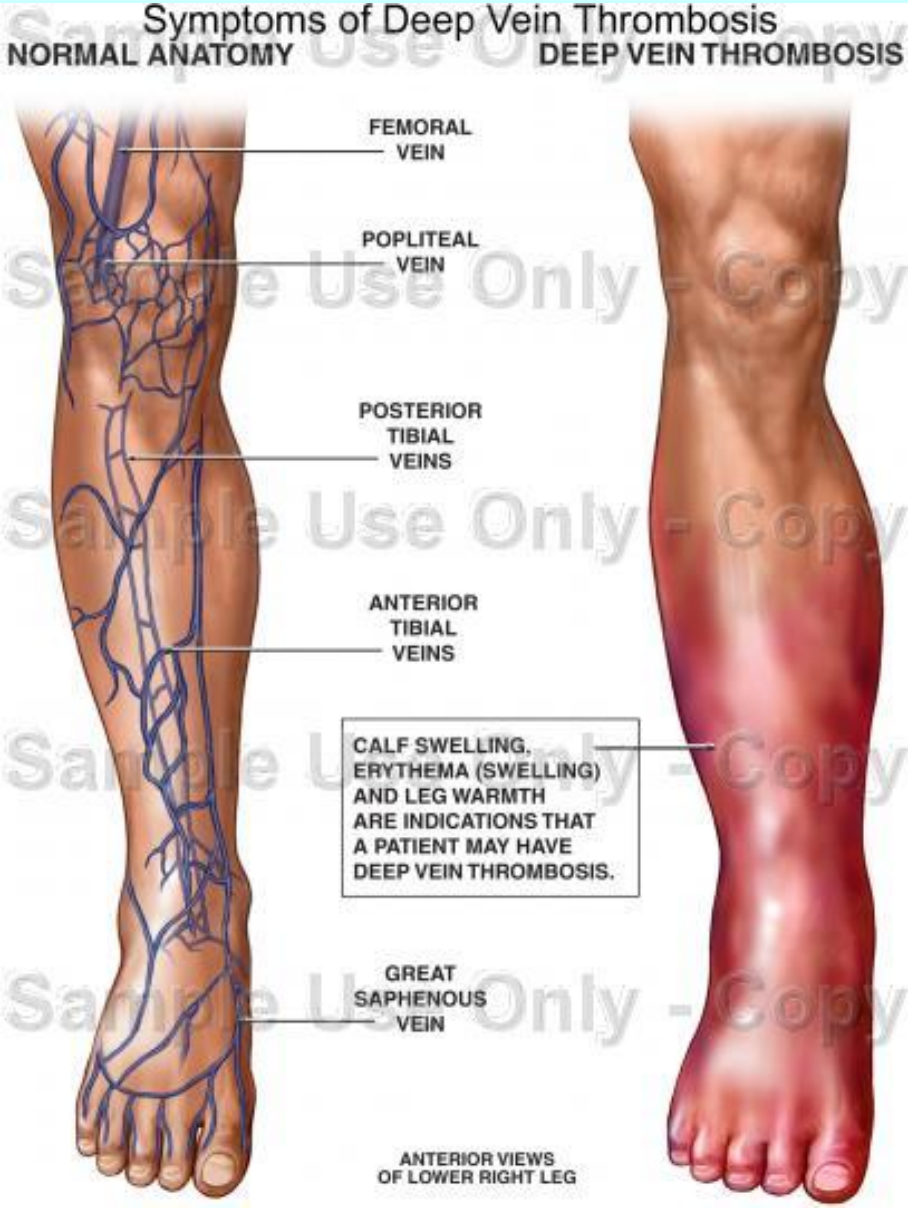

Příznaky :

teplý otok

zarudnutí nebo cyanóza

bolestivost

patrný kolaterální žilní systém

AKUTNÍ ŽILNÍ TROMBÓZA

- **Diagnostika :**

- klinické příznaky

- **sonografie žil** /duplexní sono/

- flebografie

AKUTNÍ ŽILNÍ TROMBÓZA

- **terapie :**

antikoagulancia - Heparin v kont. infuzi, nízkomolekulární hepariny – následně warfarin dlouhodobě /3měsíce/

trombolytika - celková nebo lokální aplikace

streptokináza, urokináza, tkáňový plazminogenový aktivátor

fyzikální opatření - spíše preventivní charakter

elastické punčochy s kompresí

cvičení

AKUTNÍ ŽILNÍ TROMBÓZA

- **Diferenciální diagnóza :**

- natržení svalu nebo šlachy
- namožení svalu, povrchová tromboflebitida
- lymfatický otok

TEPENNÁ EMBOLIE

TEPENNÁ EMBOLIE

- **tepenný uzávěr na podkladě embolizace**

- v 80% embolizace trombu
- nádodrové masy
- cizí těleso - katetry
- vzduch - komplikace zavedených katetrů

TEPENNÁ EMBOLIE

- prudký pokles TK pod uzávěrem
- dochází k ischémii pod uzávěrem
- závažnost závisí na :

- místo embolizace - terminální tepenné větve
- přítomnost nebo rychlý rozvoj kolaterálního oběhu

TEPENNÁ EMBOLIE

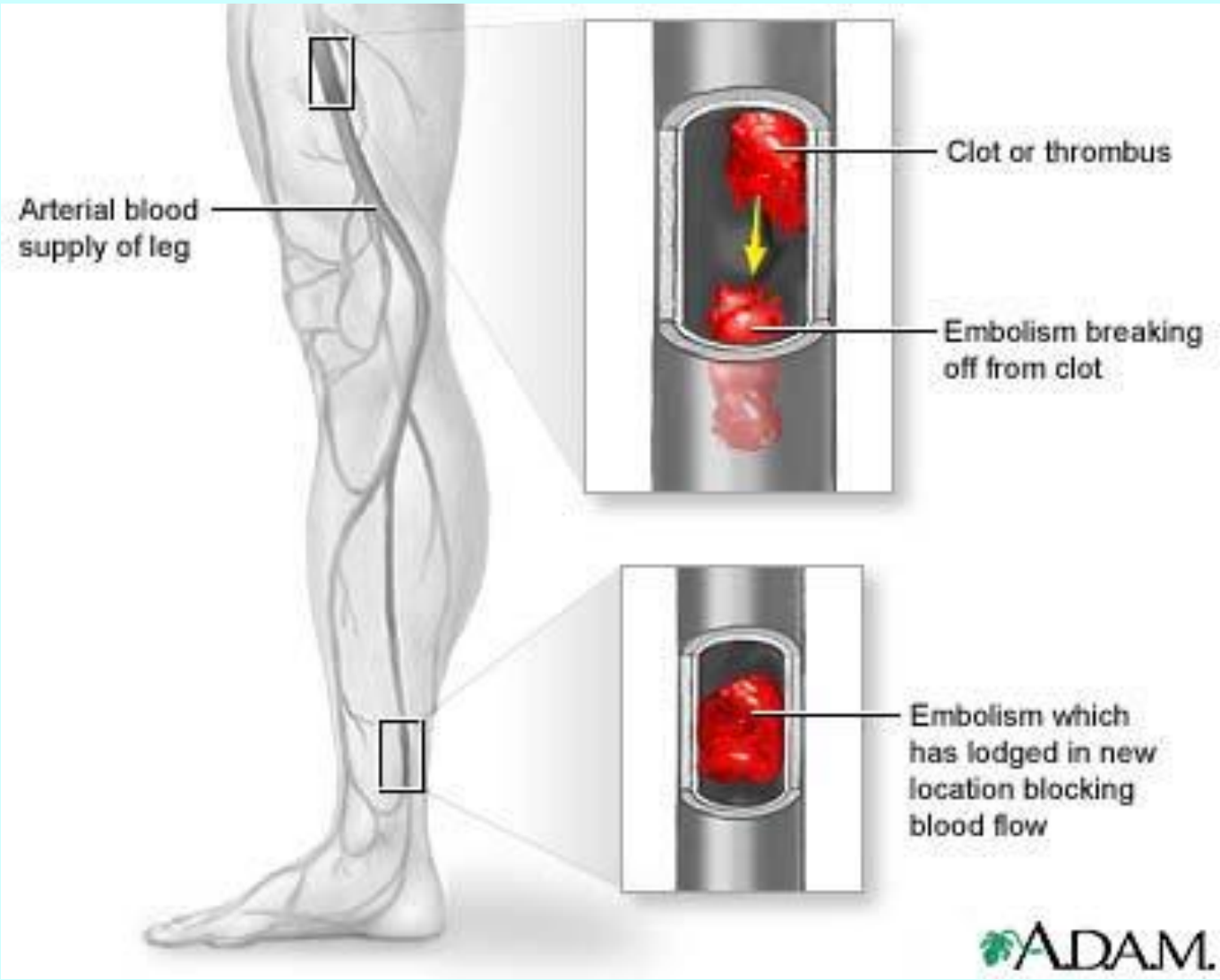

TEPENNÁ EMBOLIE

- **původ embolu :**

- trombus - levé srdce, vlastní tepenné řečiště, ze žil. systému či pravostranných srdečních oddílů při defektu septa síní

  na vzniku trombu v tepenném řečišti se podílejí stejné patogenetické faktory jako u žilní trombózy

- prorůstající tumory – nádorové hmoty
- cizí tělesa – katetry, vzduch z monitorovací linky, vzduch při otevřených operacích srdce

TEPENNÁ EMBOLIE

- **rizikové faktory :**

- fibrilace síní
- chlopenní vady
- endokarditis
- poinfarktové aneurysma LKS
- aneurysma břišní aorty

TEPENNÁ EMBOLIE

- **příznaky :**

- ischemie postiženého orgánu
- **končetiny** - náhlá bolest, bledost,lividní až cyanotické zabarvení, chlad, parestezie až anestezie, trofické defekty
- **vnitřní orgány** – malfunkce

  CNS – neurologická symptomatologie

  nitrobřišní orgány – NPB, porucha funkce, abdominální angina, paralytický ileus, peritoneání dráždění, enterorhagie, šokový stav

TEPENNÁ EMBOLIE

- **diagnostika :**

- uvedené příznaky
- angiografie
- sonografie /Doppler/
- angio CT
- laboratorní zn. malfunkce orgánů
- leukocytóza

TEPENNÁ EMBOLIE

- **terapie :**

- embolektomie - do 6 hod
  Fogartyho balónkový katetr
- trombolytická terapie - celková nebo lokální
- chirurgická rekonstrukce – bypass
- resekce ischemického střeva
- antiagregancia a antikoagulancia – pouze doplňkový význam terapie nebo jako sekundární prevence

TEPENNÁ EMBOLIE

Fogartyho katetr k arteriální embolektomii – různé modifikace